Aus der Medizinischen Universitätsklinik zu Jena.

Beitrag zur Kenntnis der Rückenmarkstumoren.

(Mit zwei Tafeln.)

Inaugural-Dissertation

zur

Erlangung der Doktorwürde

in der Medizin, Chirurgie und Geburtshilfe

der

Medizinischen Fakultät der Universität Jena

vorgelegt von

M. Wulach

aus Odessa.

JENA.

Druck von Bernhard Vopelius.

1909.

Gedruckt mit Genehmigung der medizinischen Fakultät der Universität Jena.

Referent: Prof. Dr. Stintzing.

Jena, den 22. Sept. 1909.

Prof. Dr. Riedel,
d. Zt. Dekan.

Hierdurch versichere ich an Eidesstatt, daß vorliegende Arbeit ohne fremde Hilfe und nur unter gütiger Anleitung des Herrn Geh. Med.-Rat Prof. Dr. Stintzing und des Assistenten Herrn Dr. Bennecke in der medizinischen Klinik angefertigt worden ist.

M. Wulach.

Meinen

lieben Eltern

gewidmet.

Digitized by the Internet Archive
in 2026

https://archive.org/details/IA40153320_0003

Die Geschwülste des Rückenmarks und seiner Häute gehören zu den selteneren Erkrankungen. Es ist daher gerechtfertigt, zumal da nur großes Material gewisse diagnostische Anhaltspunkte gewähren kann, den schon veröffentlichten Fällen einen neuen Fall von diffusem Rückenmarkstumor hinzuzufügen. Vorerst sollen aber die allgemeinen Erscheinungen der Tumoren des Rückenmarks und seiner Hüllen, insbesondere vom klinischen Standpunkte aus, kurz besprochen werden. Wir teilen gewöhnlich die Geschwülste des Rückenmarks in zwei Gruppen: intra- und extramedulläre. Die letzteren teilt man wieder in extra- und intradurale. Nach den Arbeiten von Schlesinger und Rosenberg ist die Häufigkeit der extra- und intramedullären Tumoren eine ziemlich gleiche, wenn man nur die Wirbeltumoren für sich betrachtet, da die letzteren in doppelt so großer Zahl vorkommen, als die beiden erstgenannten Formen. Was den Sitz der Tumoren anbetrifft, so kommen die intramedullären am häufigsten im Bereiche der Hals- und Lendenanschwellungen vor, während die extramedullären im Bereiche des Brustmarkes häufiger sind. Die Neubildungen, die wir im Rückgratskanal finden, sind ihrem histologischen Bau nach sehr verschieden. Alle Formen von Neoplasmen können da vorkommen. Da ich einen Fall von Sarkom beschreiben will, möchte ich auf diese Geschwulstform etwas näher eingehen. Meistens sind die

Meningen des Rückenmarks und besonders die Pia mater vom Sarkom befallen. Wir sehen die Sarkome in verschiedener Art auftreten. Nach Schlesinger und Westphals Einteilung treten diese in Form solitärer Sarkome oder multipler Sarkomatose auf. Die solitären Geschwülste betreffen die Meningen und Nervenwurzeln, bleiben beschränkt auf diese oder wuchern in das Rückenmark selbst hinein, oder sie treten in der Substanz des Markes auf. Bei der zweiten Form erkrankt entweder die Nervensubstanz mit Beteiligung der Meningen oder die Sarkomatose bleibt beschränkt auf die Hüllen, ohne daß dabei Gehirn oder Rückenmark teilnehmen. Das Charakteristische für die Sarkome, die von den Meningen ausgehen, ist: 1. die ganz geringe Tendenz auf die Rückenmarksubstanz überzugreifen, 2. die ganz geringe Neigung zur Metastasenbildung. Obwohl die Zahl der Sarkome des Rückenmarks und seiner Hüllen im Vergleich zu den anderen Tumoren des Rückenmarks verhältnismäßig groß ist, stellen sie doch, wenn man alle Krankheiten des Rückenmarks berücksichtigt, ein seltenes Leiden dar. Besonders selten sind die primären Sarkome der Medulla spinalis. Nach Rosenberg waren von 156 verschiedenen Tumoren des Rückenmarks 32 als Sarkome festgestellt; nach Schlesinger war unter 526 Sarkomfällen das Rückenmark mit seinen Hüllen nur 8 Mal beteiligt.

Am meisten treten die Sarkome in Form von Spindelzellen-, rund- und kleinzelligen Sarkomen, dann als Fibrosarkome, Myxosarkome, Cystosarkome, Angiosarkome, Cylindrome und sehr selten als Melanosarkome auf. Was die letzte Form anbetrifft, so hat zunächst Virchow einen Fall über diffuse Melanose der Rückenmarkshäute beschrieben, dann sind noch Fälle durch Rokitansky, Esser, Hirschberg, Dobertin bekannt geworden. Die Verteilung der Neubildungen im Rückgratskanal nach dem Alter und Geschlecht ist verschieden und hängt von der

Form der Neubildung ab. Schlesinger sagt dazu folgendes: „Handelt es sich um ein Individuum unter 10 Jahren, so wird bei supponiertem, intramedullärem Sitze Tuberkulose, bei extramedullärer (vorwiegend meningealer) Affektion (bei Kindern unter 5 Jahren) Lipom, oder (bei älteren Kindern) eine der für die Operation ungünstigsten Sarkomformen (sekundäres, metastatisches, multiples, diffuses Sarkom) in Betracht kommen. Im zweiten Lebensdezennium ist von intramedullären Affektionen wieder der Solitärtuberkel und das Gliom, bei extramedullärem Sitze multiple Sarkomatose (besonders, wenn es sich um Individuen weiblichen Geschlechtes handelt), sowie metastatische Sarkomatose und Echinokokkenaffektion (bei Kranken männlichen Geschlechtes) besonders wahrscheinlich. Im Alter von 20—40 Jahren ist von intramedullärer Affektion Tuberkel und Gliom besonders häufig, von extramedullärer Sarkom- und Echinokokkenbildung. Vom 40.—60. Lebensjahre ist von intramedullären Affektionen Gummabildung, dann Tuberkulisierung das häufigste. Über das 60. Jahr hinaus findet man wohl am häufigsten das sonst ziemlich seltene Psammom und Fibrom in den Meningen des Rückenmarkes. Bei Frauen dieses Alters ist Psammom, bei Männern Fibrom von vornherein am wahrscheinlichsten. Was das Geschlecht anbelangt, so ist ein auffällig differentes Verhalten zwischen intra- und extramedullärer (meningealer) Geschwulstbildung zu konstatieren. Während bei extramedullärer Geschwulstbildung überhaupt das weibliche Geschlecht nur um ein geringes an Häufigkeit des Betroffenwerdens hinter dem männlichen zurückbleibt (60 Frauen, 71 Männer), ist bei intramedullärer Geschwulstbildung ein außerordentliches Überwiegen des männlichen Geschlechtes vorhanden, welches nach unseren Zusammenstellungen vierfach so hohe Zahlenwerte wie die des weiblichen Geschlechtes ergibt."

Es sind noch folgende ätiologische Momente für die Entstehung der Neubildungen im Rückgratskanal zu berück-

sichtigen: Trauma, Infektionskrankheiten, hereditäre Verhältnisse, Puerperium, psychische Alterationen.

Das klinische Bild der Rückenmarkstumoren ist abhängig von Sitz, Größe und Art der Geschwulst. Was den Sitz anbetrifft, so sind die Symptome in dieser Beziehung am besten in zwei Gruppen zu teilen: extra- und intramedulläre. Übrigens ist es nicht so leicht, einen genauen Unterschied zwischen diesen festzustellen, da die Symptome sich sehr ähnlich sind. Die ersten Symptome bei den extramedullären Tumoren, infolge der Läsion der Rückenmarkswurzeln, sind die sensiblen Wurzelsymptome: Reizerscheinungen, verbunden mit heftigen Schmerzen, die gewöhnlich unterhalb des Tumors sitzen. Diese ersten Schmerzerscheinungen erklären sich dadurch, daß die extramedullären Tumoren sich meist hinten am Marke entwickeln. Die Ausbreitung der Schmerzen ist von dem Sitz des Tumors abhängig. Sie können neuralgisch, lanzinierend, bohrend, stechend sein und vermehren sich bei Bewegungen, Niesen, Husten. Manchmal verschwinden sie, dann treten sie wieder auf. Sehr oft ist mit den Schmerzen eine Hyperästhesie verbunden. Dieser Zustand dauert längere Zeit, und die Schmerzen sind manchmal so heftig, daß man zuerst an ein neuralgisches oder hysterisches Leiden denken könnte (Fall von Benda-Lilienfeld), bis schließlich noch weitere Symptome auftreten. Meistens wird zuerst die Wirbelsäule befallen; nicht selten sind diese Symptome sehr ausgeprägt, indem die Kranken an gewissen Stellen der Wirbelsäule eine besondere Empfindlichkeit gegen Druck aufweisen. In manchen Fällen kann man eine deutliche Skoliose nachweisen. Manchmal werden auch die motorischen Wurzeln in Mitleidenschaft gezogen in Form von Crampi und tonischer Spannung der Muskeln. Nicht selten sehen wir Zuckungen, besonders an den unteren Extremitäten. In der Regel sind die Wurzelsymptome am Anfang einseitig, sie können aber auch gleich bilateral vor-

kommen. Allmählich wächst die Geschwulst, drückt auf mehrere Wurzeln, bewirkt eine Kompression des Markes, und es treten weitere Symptome auf: die Lähmungserscheinungen, die auch zuerst einseitig sind und in der weiteren Entwickelung der Krankheit auch auf die andere Seite übergehen. Das Charakteristische für dieses Stadium ist im Anfange die Brown-Sequardsche Seitenläsion. Wenn wir die Krankengeschichten verfolgen, so sehen wir, wie die Lähmungserscheinungen sich von einer Schwäche in den Beinen allmählich zur vollständigen Paraplegie entwickeln. Doch sind Fälle bekannt, wo die Lähmung sich gleich und bilateral einstellte. Oft stellen sich noch zu dieser Zeit Lähmungserscheinungen der Blase und des Mastdarmes ein. Verbunden mit Lähmungen ist manchmal Atrophie der Muskeln. Eine sehr merkwürdige Erscheinung der Motilitätsstörung ist die Schwäche der Wirbelsäule bei Anstrengungen (Gowers und Horsley). Leyden gibt auch ein merkwürdiges Symptom an: nach ihm soll die Bewegung der Wirbelsäule nach einer bestimmten Richtung erschwert sein; Leyden erklärt dies durch vermehrten Druck auf den Tumor, der durch die Bewegung bedingt ist. Beim Sitze des Tumors im Halsteile begegnet man manchmal einer Steifigkeit der Wirbelsäule, auch sind oft verschiedene Muskeln von Kontrakturen befallen. Bei den extramedullären Tumoren treten die Sensibilitätsstörungen gewöhnlich nach den Lähmungserscheinungen ein. Zu den sensiblen Erscheinungen gehören oft Ausfall des Temperatur-, Schmerz- und Berührungssinnes. Wie auch bei den Lähmungserscheinungen, tritt zunächst die sensible Lähmung auf einer Seite auf, dann allmählich sich weiter entwickelnd. Was die Sehnenreflexe anbetrifft, so sind sie abhängig von dem Sitz des Tumors, je höher dieser sitzt, desto eklatanter ist die Steigerung der Reflexe unterhalb der Läsionsstelle. Wenn aber die Läsion die Lendenanschwellung oder die Cauda equina trifft, dann sind die Sehnenreflexe an den Beinen vermindert oder ganz

erloschen. Bruns sagt Folgendes: „Bei hochsitzender, totaler transversaler Läsion im Dorsalmarke resp. im Halsmarke des Rückenmarkes können die Sehnenreflexe an den Beinen dauernd fehlen und kann die Lähmung eine schlaffe bleiben, trotz absteigender Degeneration der Pyramidenbahnen und anatomisch sonst intaktem Lendenmark.“ Diese Tatsache bestätigt sich im zweiten Falle, den Bruns mitteilt; es handelte sich um eine totale, durch Kompression bedingte Erweichung des Markes des 3. bis 4. Dorsalsegmentes; die genauen Untersuchungen des Lendenmarks von Professor Siemerling haben ein negatives Resultat ergeben in dem Sinne, daß man das Fehlen der Patellarreflexe nicht auf Kosten des Lendenmarkes begründen konnte, da es ganz intakt war. Für die Mehrzahl der Fälle kann man sagen, daß die Sehnenreflexe zunächst erhöht sind, wenn die Läsion das Rückenmark oberhalb der Lendenanschwellung trifft. Dasselbe gilt auch für die Hautreflexe; im Anfange sind diese erhöht, sogar mit Schüttelkrämpfen verbunden, sie verschwinden aber allmählich. Mit der motorischen und sensiblen Paralyse der Extremitäten und der Reflexe tritt auch diejenige der Blase und des Mastdarmes auf. Ischuria paradoxa, Incontinentia urinae et alvi, Retentio urinae sind sehr oft in Krankengeschichten angegeben worden. Eine sehr oft vorkommende Folge der Blasenstörung und der Harnzersetzung ist die Cystitis; nicht selten schreitet der Prozeß weiter und die Folge davon ist das Auftreten einer septischen Pyelonephritis. Die traurige Folge der Krankheit ist der Decubitus, der seinen Sitz gewöhnlich am Kreuz und an der Hacke hat. Eine weitere Komplikation des Decubitus ist die Septikopyämie, die bei manchen Kranken zum Tode führt. Von anderen Erscheinungen sind zu erwähnen: die vasomotorischen Störungen, wie Rötung der Haut, Herpes zoster, Ödeme. Nach Schlesinger sind dieselben in 4 Gruppen zu teilen: 1. als einfache Gefäßparalyse in einzelnen Extremitäten oder

Extremitätenabschnitten; 2) als Raynaudscher Symptomenkomplex; 3) als Erythromelalgie; 4) als transitorische Ödeme. Die erste Form kommt häufiger vor und besteht in einer ausgesprochenen lividen Verfärbung der unteren Extremitäten, die Haut fühlt sich kalt an, mitunter besteht ausgesprochene Hyperidrosis. Die zweite Form, der Raynaudsche Symptomenkomplex, kommt selten vor, doch hat Schlesinger dieses Sympton bei einem Fall von Sarkom der Rückenmarkshäute beobachtet. Dieses besteht in einer dunkel-lividen Verfärbung der betreffenden Körperstelle nach vorausgegangener kürzer oder länger währenden Blässe; mitunter tritt nach tagelangem Bestande der venösen Hyperämie symmetrisch lokalisierte Gangrän an den befallenen Körperabschnitten auf. Schlesinger erklärt dieses Symptom als „Passagere Wurzelreizung, und zwar als Reizung der vasomotorischen Fasern (lokale Synkope) mit konsekutiver Lähmung derselben (lokale Asphyxie und Gangrän)". Das dritte, als Erythromelalgie bezeichnete Symptom besteht aus einer unter brennenden, heftigen Schmerzen anfallsweise sich einstellenden Rötung und Anschwellung des Fußrückens und der Zehen bei gleichzeitiger ausgesprochener Hyperästhesie der in den anfallsfreien Zeiten unterempfindlichen Haut. Dieses Symptom hat Schlesinger nur einmal beobachtet bei einem extramedullären Tumor. Das transitorische Ödem der Extremitäten ist auch als seltenes Vorkommnis zu verzeichnen und besteht darin, daß das Ödem sich schmerzlos und rasch in wenigen Minuten entwickelt und nach längerem Bestande, nach 1—2 Tagen, sehr schnell verschwindet. „Diese Beobachtungen", sagt Schlesinger, „lehren, daß akutes zirkumskriptes Ödem sich auf der Basis spinaler Veränderungen entwickeln kann." Was die Gehirnsymptome anbetrifft, so sind, abgesehen von solchen Erscheinungen, die als Folge der direkten Einwirkungen der Tumormassen als Metastasen in der Medulla oblongata oder im Gehirn selbst besonders häufig bei den diffusen

Sarkomatosen der Gehirnhäute vorkommen, noch solche zu erwähnen, die anatomisch nicht zu erklären und als Giftsymptome oder Zirkulationsstörungen anzusehen sind. Besonders ausgesprochen waren solche Symptome in einem Fall, den Nonne beschrieben hat: Erweiterung der rechten Pupille, Parese des rechten Facialis, sowie beider Masseteren und des linken Musculus rectus oculi externus, Schwindelanfälle, Ohrensausen, Parese des linken Abduzens, epileptiforme Anfälle. Makroskopisch und mikroskopisch hat sich in der ganzen Medulla oblongata, sowie im Gehirn nichts Nennenswertes als Erklärung dieser Symptome nachweisen lassen. Nonne erklärt dies als den Ausdruck einer Vergiftung. Schlesinger meint, daß diese klinischen Symptome durch Zirkulationsstörungen in der Nähe der Tumoren, vielleicht durch vorübergehendes Ödem in den Kernregionen zu erklären seien und sagt, „daß bei hochsitzenden Neoplasmen ein Beginn der klinischen Erscheinungen mit den Symptomen der Bulbärlähmung beobachtet sei." (Zitiert von Nonne.) Nicht selten leiden die Kranken an allgemeiner Ernährungsstörung, oft magern sie ab, in einigen Fällen treten Respirationsstörungen auf. So viel in Kürze über das klinische Bild der extramedullären Tumoren. Ich habe mit Absicht die Beschreibung dieser Tumoren des Rückenmarks vorgenommen, da sie mehr oder weniger ein typisches Bild darstellen.

Wie ich schon gesagt habe, ist eine Differenzialdiagnose zwischen den extra- und intramedullären Tumoren nicht so leicht zu stellen, doch gibt es gewisse Anhaltspunkte, die für einen intramedullären Tumor sprechen. Erstens sind die Wurzelsymptome bei diesem nicht so ausgesprochen oder fehlen ganz, dann ist besonders wichtig die ausgesprochene Muskelatrophie beim Sitze des Tumors im Marke; in anderen Fällen sehen wir die Symptome der Syringomyelie auftreten. Auch tritt die Brown-Sequardsche Halbseitenläsion besonders charakteristisch bei den extra-

medullären Tumoren auf, während bei den intramedullären, abgesehen von solchen Tumoren, die den Ausgangspunkt von den Meningen haben und auch ein allmähliches Überschreiten der Läsion von einer Seite auf die andere hervorrufen können, die Lähmungserscheinungen gewöhnlich zu gleicher Zeit beiderseits auftreten und nicht selten als Querschnittsmyelitis gedeutet werden können. Leyden sagt: „Eine weiter verbreitete, über eine beträchtliche Höhe des Rückenmarks ausgedehnte myelitische Affektion würde zu Gunsten eines medullären Tumors sprechen." Bei den extramedullären Tumoren sind die Erscheinungen an der Wirbelsäule sehr ausgesprochen, während sie bei den intramedullären ganz fehlen können. Gewöhnlich treten die Sensibilitätsstörungen bei den extramedullären Tumoren, nachdem sich die Lähmungserscheinungen eingestellt haben, auf, anders ist es bei den intramedullären Tumoren: die Sensibilitätsstörungen treten entweder gleichzeitig oder vor den Lähmungserscheinungen ein. Oft stellen sich Erscheinungen der Parasthesie, wie Kältegefühl, Ameisenlaufen, Kribbeln, als erste klinische Symptome ein. Das ganze klinische Bild der Rückenmarkstumoren, abgesehen von den Wirbeltumoren, wird von Oppenheim in 3 Stadien geteilt: „das erste, das die längste Dauer hat, ist das Stadium der (meist unilateralen) Wurzelsymptome, das zweite oder die Brown-Sequardsche Lähmung, welches gewöhnlich relativ rasch in das dritte, der totalen Markkompression oder bilateralen Lähmung übergeht." Es ist interessant, die einzelnen Symptome verschiedener Rückenmarksabschnitte zu verfolgen, da diese im diagnostischen und therapeutischen Sinne besonders wichtig sind. Ich halte mich bei der Verteilung der Rückenmarksabschnittssymptome an die Arbeit von Bruns und wiederhole kurz, was er in seiner Studie über Rückenmarkstumoren gesagt hat:

„Tumoren des oberen Halsmarkes: Spastische Hemiplegie des Armes und Beines der Seite, auf der der Tumor

sitzt, später spastische motorische Paraplegie und Anästhesie aller 4 Extremitäten und des Rumpfes, ein- resp. doppelseitige Pupillen- und Lidspaltenge, Schmerzen und Anästhesien im Plexus cervicalis.

Tumoren der Halsanschwellung: Spastische Paraplegie und Anästhesie beider Beine und des Rumpfes, atrophische Lähmungen zunächst der einen, dann beider oberer Extremitäten.

Tumoren des Dorsalmarkes: Besonders deutliche Erscheinungen der einseitigen Kompression, dann Paraplegie und Anästhesie der Beine, Lähmung der Bauchmuskeln.

Gemeinsame Erscheinungen für oben beschriebene Tumoren sind, solange die Kompression des Markes noch keine totale ist: Haut- und Sehnenreflexe, gesteigert; wenn die Läsion total ist: Fehlen beider Reflexe, die Beine sind nicht mehr gespannt (Tumor oberhalb der Lendenanschwellung). Erschwerung des willkürlichen Harnlassens, später in vollständige Unfähigkeit übergehend, Ischuria paradoxa. Bei totaler Läsion Lähmung der Blase, Cystitis.

Tumoren des Lendenmarkes: wenn die unteren Teile ergriffen: atrophische Lähmung der Muskeln des Unterschenkels und Fußes, Blase und Mastdarm gelähmt. Achillessehnenreflexe erloschen, Patellarreflexe können erhalten bleiben.

Oberer Teil des Lendenmarkes: Schmerzen im Gebiete des Plexus lumbalis, Fehlen der Patellarreflexe, Blasen- und Mastdarmlähmung, später vollständige Lähmung und Anästhesie der unteren Extremitäten.

Tumoren der Cauda equina und des Filum terminale: Bestehen nur Symptome von Seiten des Sakralplexus, so muß die Diagnose unentschieden bleiben, wenn nicht eine ganz umschriebene Deformität, oder Schmerzhaftigkeit der Wirbelsäule unterhalb des zweiten Lendenwirbels den Sitz der Affektion an der Cauda oder darüber, etwa am ersten Lendenwirbel den Sitz am Sakralmarke selbst beweist. Deutliche Symptome von Seiten des Lumbalplexus sprechen auch

ohne Wirbelsymptome immer mehr für einen Tumor am unteren Ende des Rückenmarkes selbst."

Was die Dauer der Krankheit anbetrifft, so ist sie verschieden je nach der Struktur der Geschwulstmasse. Im allgemeinen kann man sagen, daß die Krankheit eine langwierige ist. Was speziell die Sarkomfälle anbetrifft, so beträgt durchschnittlich die Dauer der Krankheit 1—2 Jahre. Der Verlauf der Krankheit ist charakteristisch durch das allmähliche Fortschreiten der weiteren Symptome. Zunächst treten gewöhnlich die Wurzelsymptome einseitig auf, dann Erscheinungen von Seiten des Rückenmarks als Effekt der Kompression, auch unilateral, dann schreitet die Krankheit Schritt für Schritt weiter. Das vollständige Bild ist: die motorische und sensible Lähmung entweder der unteren oder der oberen, oder aller Extremitäten zugleich. Dieses Bild ist gewöhnlich mit verschiedenen Kombinationen verbunden wie: Hirnsymptome, Nephritis, Cystitis, Decubitus. Meistens tritt der Tod nach einer pyämischen Infektion, oder nach Lähmung der Respirationsmuskeln ein.

Obwohl man jetzt große Fortschritte in therapeutischer Hinsicht gemacht hat, bleibt doch die Prognose immer eine sehr ernste. Betrachten wir nun den Rückgratskanal vom anatomischen Standpunkte aus, seine Abgeschlossenheit durch die mächtig entwickelte Muskulatur, den engen Raum, so ist klar, daß die Diagnose eines Rückenmarkstumors zu den schwierigsten gehört. „Die Diagnose eines Rückenmarkstumors wird immer eines der schwierigsten Probleme sein, die uns überhaupt gestellt werden können" (Bruns).

Abgesehen von den Wirbeltumoren, die sich gewöhnlich dadurch charakterisieren, daß sie die Wirbelsäule deformieren und dadurch also gewisse äußere Anhaltspunkte für Stellung der Diagnose geben, bilden die Neubildungen, die von den Meningen ausgehen, oder von dem Mark selbst, nur selten äußere Verunstaltungen der Wirbel-

säule. In manchen Fällen ist die Skoliose angegeben, doch können wir nicht mit diesem Moment, als mit einem sicheren diagnostischen Anhaltspunkt rechnen, da die Zahl solcher Fälle zu gering ist. Der Schmerz, der sich peripherisch verbreitet, besonders von der Wirbelsäule ausgehend, gehört zu den wichtigsten Symptomen der Rückenmarkstumoren. Manchmal ist er im Verlauf der ganzen Krankheit so ausgeprägt, daß er im Vergleich zu den anderen Symptomen in den Vordergrund tritt. Gewöhnlich sitzt er unterhalb des Tumors. „Obwohl diese Schmerzen eine große Stärke erreichen und einen bestimmten Sitz haben, genügen sie, sagt Bruns, weder zur Diagnose des Tumors überhaupt, noch für seinen Sitz.“ Nur dann, wenn das Krankheitsbild sich allmählich entwickelt hat, wenn sich zu diesen ersten Wurzelsymptomen auf einer Seite Erscheinungen von seiten des Markes auch zuerst einseitig, dann allmählich auf die andere Seite überschreitend, herausgestellt haben, kann man mit großer Wahrscheinlichkeit die Diagnose stellen. So typisch verlaufen gewöhnlich nur die Symptome der Meningealtumoren. Von den differentialdiagnostischen Unterschieden zwischen diesen und Tumoren des Markes habe ich schon oben gesprochen. Das Bild der intramedullären Tumoren ist in manchen Fällen demjenigen der zirkumskripten Querschnittsmyelitis so ähnlich, daß man sie oft miteinander verwechselt. In manchen Fällen der diffusen Tumorbildungen ist das Bild infolge der Läsion mehrerer Wurzeln und Kompression des Markes so kompliziert, so variationsfähig, daß man nicht so leicht zur Diagnose kommen kann. Manchmal wird sie auf Lues spinalis gestellt. Wo neben den Wurzel- und Marksymptomen noch infolge der Metastasenbildungen diejenigen des Gehirns in den Vordergrund treten, kommt man oft zur Diagnose Tumor cerebri.

Die Rückenmarkstumoren gehören zu denjenigen Krankheiten, welche längere Zeit beobachtet werden müssen,

bevor man die Diagnose stellt. Die Beobachtungen haben gezeigt, daß man nur dann mit einer gewissen Sicherheit von einem Tumor sprechen kann, wenn sich zu den ersten Initialsymptomen, also Wurzelerscheinungen, diejenigen der Kompression des Markes hinzugesellen. Hat man nach einer längeren Beobachtung der Krankheit die Diagnose gestellt, so kommt noch eine sehr wichtige Frage in Betracht, nämlich der Sitz des Tumors, die Segmentdiagnose. Eine genaue Beschreibung und Erklärung der Symptome der einzelnen Rückenmarkssegmente hat Bruns ausführlich gegeben. Ich beschränke mich auf seine letzten Worte: „Es ist, abgesehen von von Anfang sehr genau beobachteten und prägnante Wurzelläsionen hervorrufenden Tumoren am Hals- und Lendenmarke, meist nur möglich und praktisch genügend, die Segmenthöhe des oberen Tumorrandes genau zu bestimmen. Dazu gilt es, die obersten im betreffenden Falle vorhandenen Anästhesien, Lähmungs- und Schmerzsymptome aufzusuchen und sie auf die höchsten noch in Betracht kommenden Rückenmarkssegmente oder Wurzeln gleich nach ihrem Austritte aus dem Marke zu beziehen und schließlich die Spina dorsalis zu bestimmen, der dies oberste in Betracht kommende Segment resp. die oberste Wurzel entspricht.“ Nur dann kann man an einen operativen Eingriff denken, wenn die Segmentdiagnose richtig gestellt ist. Erst wenn nach längerem Bestande der Initialsymptome in einer gewissen Höhe des Rückenmarkes noch motorische und sensible Lähmungen der Extremitäten sich herausstellen, wird man sich zu einer sicheren Segmentdiagnose entschließen. Was die Natur des Tumors anbetrifft, so ist es nicht leicht zu entscheiden, ob es sich um einen malignen oder benignen Tumor handelt. Hereditäre Verhältnisse und Befallensein anderer Organe von Tuberkulose werden auch für einen tuberkulösen Tumor im Rückgratskanal sprechen. Luetische Infektion, oder Verschwinden der Symptome nach einer spezifischen Behand-

lung werden zugunsten der Gummabildungen sprechen. Bei Entstehung der malignen Tumoren spielt Trauma (Fall, Stoß) eine große Rolle. Auch das Alter, sowie das Geschlecht müssen bei der Diagnose berücksichtigt werden.

Noch einige Worte über die Lumbalpunktion als Stützpunkt zur Diagnose der sarkomatösen Neubildungen. Rindfleisch spricht von einer „sarkomatösen Meningitis". In den drei Fällen, die er beobachtet hat, war die Cerebrospinalflüssigkeit merkwürdig verändert: Der Eiweißgehalt war sehr erhöht, auch zeigte sie eine eigentümliche Gerinnselbildung von schwach gelblicher Farbe. Im dritten Falle zeichneten sich im Gerinnsel die Zellen durch ihren großen bläschenförmigen Kern aus, und Rindfleisch meint, daß in diesem Gerinnsel Geschwulstzellen waren. Leider sind weitere solche Fälle (außer Nonne) von Lumbalpunktionen nicht bekannt.

Abgesehen von intramedullären und diffus ausgebreiteten Tumoren kann nur der operative Eingriff als Heilmittel in Betracht kommen. Die Erfolge der Rückenmarksoperationen sind in der letzten Zeit als teilweise glänzende zu bezeichnen. Die moderne Chirurgie kann stolz darauf sein, daß sie die Worte Herbert Page im Jahre 1881 (zitiert von Gowers und Horsley) ganz widerlegen kann. Page sagte: „die vor vielen Jahren vorgeschlagene Trepanation der Wirbelsäule hat in der Chirurgie keine Fortschritte gemacht, wird auch wahrscheinlich keine machen . . . Die Operation liegt nicht im Bereiche der praktischen Chirurgie". Auch Hasse sagt im Jahre 1885 in seinem Lehrbuch „Krankheiten des Nervenapparates": „Der Ausgang in den Tod bei diesen Leiden ist unvermeidlich. Von einer Heilung kann niemals die Rede sein."

Jetzt steht die Sache ganz anders, und mit Recht kann man sagen: gewisse Rückenmarkstumoren sind heilbar.

Die erste erfolgreiche Rückenmarksoperation wurde im Jahre 1889 von Horsley ausgeführt. Da dieser Fall ein

gewisses historisches Interesse für die Medizin hat, so möchte ich ihn kurz zitieren: Kapit. G., 42 Jahre alt, früher immer gesund. Nach einem Unfall bekam er Schmerzen unterhalb des linken Schulterblattes, die sich bei Bewegungen verstärkten. Schwäche des linken, dann auch des rechten, später absolute Lähmung der Beine. Verlust der Hautsensibilität. Heftige Schmerzen um den Thorax im Bereiche des 6. und 7. Interkostalnerven, klonische Krämpfe in den Ober- und Unterschenkelmuskeln, Lähmung der Blase und des Mastdarmes. Gowers stellte die Diagnose der transversalen Läsion des Rückenmarkes durch einen Tumor, ungefähr in der Mitte des Rückenmarkes. Horsley bestätigte die Diagnose und führte die Operation aus. Nach der Entfernung der Bögen der 4., 5., 6., 7., 8. Rückenwirbel und Eröffnung der Dura mater kam auf der linken Seite des subduralen Raumes eine dunkel gefärbte Masse zum Vorschein, der linken Seite der Medulla und ihrer Wurzelzone dicht anliegend. Die Geschwulst hat sich als Fibromyxom erwiesen. Welchen Erfolg die Operation gehabt hat, zeigt der Brief, den Gowers nach einem Jahre von seinem Patienten bekommen hat. Er schrieb, daß er sich ausgezeichneter Gesundheit erfreut. Als besten Beweis führte er seine 16stündige, unter vielem Stehen und Gehen überwundene Tagesarbeit an. Nun sind schon mehrere Fälle von Rückenmarksoperationen mit Erfolg in der Literatur bekannt geworden. Goldscheider hat eine Zusammenstellung von 24 Operationen am Rückenmark gemacht. Von diesen sind 6 wesentlich gebessert bezw. geheilt worden. „Diese Erfolge stellen einen schönen Triumph der wissenschaftlichen Medizin dar", sagt Goldscheider. Schultze berichtet seine Beobachtungen über Rückenmarkstumoren und operative Behandlung derselben. Von 8 Operationsfällen sind 4 gebessert bezw. geheilt worden. Dann sind noch Fälle von Krause, Israel, Schmidt und Bruns zu erwähnen. Oppenheim be-

richtet über 15 Rückenmarksoperationen, wovon 8 geheilt bezw. gebessert worden sind. In diesem Referate bringt Oppenheim folgenden Schlußsatz: „Es unterliegt keinem Zweifel mehr, daß bei den Krankheitszuständen, die die typische Symptomatologie des Rückenmarkshauttumors bieten, die chirurgische Behandlung dringend indiziert ist.“ Wenn wir diese Fälle von Rückenmarksoperationen verfolgen, so sehen wir, daß fast die Hälfte von diesen gebessert und einige sogar vollständig geheilt sind. Mancher Kranke ist infolge der Operation an Meningitis oder an anderen Komplikationen zugrunde gegangen, aber wir kennen ja gar keine andere Therapie für diese schreckliche Krankheit, die den Kranken sonst unbedingt unter qualvollen Leiden zum Tode führt. Mit Erstaunen liest man die Krankengeschichten von Oppenheim, Bruns, Schultze, deren ausführlichste Untersuchungen zu einer sicheren Diagnose führten. Wenn man nur bedenkt, wie schwierig in manchen Fällen eine exakte Diagnose sein kann, wie leicht man sie verwechseln kann, wie schwierig es ist in manchen Fällen den genauen Sitz des Leidens anzugeben, wie gefährlich die Operation ist in bezug auf ein so wichtiges Organ, wie das Rückenmark, so kommt man zur Überzeugung, wie hoch jetzt die diagnostischen Verfahren der Medizin stehen, welch große Fortschritte die chirurgische Technik gemacht hat. Es unterliegt keinem Zweifel, daß mit der Zeit dieses chirurgische Verfahren noch weitere Erfolge haben wird und daß „diese Operationen in das Gebiet der praktischen Chirurgie gehören werden“. So viel über das klinische Bild der Rückenmarkstumoren. Es war nicht meine Absicht, eine vollständige, ausführliche Beschreibung derselben zu geben, ich wollte nur in Kurzem ein Bild davon entwerfen, besonders, da ich einen Fall beschreibe, der in manchen Beziehungen interessant ist, da er viele Schwierigkeiten machte in bezug auf die Diagnose.

Krankengeschichte.

Paula T., 24 Jahre, Arbeiterin, eingetreten am 2. September 1907.

Anamnese: Vater der Patientin ist an „Blinddarmfistel gestorben". Mutter leidet an Gallensteinen. 2 Geschwister sind gesund. Pat. selbst hat als Kind Masern, Kopfrose, Scharlach, Dyphtherie gehabt. Will sonst immer gesund gewesen sein. Ostern 1907 bemerkte Pat. Schwäche in beiden Beinen, „die Fersen wollten nicht mehr mit", dabei hatte sie keine Schmerzen. Zu gleicher Zeit bemerkte Pat. auch, daß ihre Pupillen größer wurden. Aufmerksam wurde Pat. auf ihre Augen dadurch, daß sie bemerkte, daß das rechte Augenlid mehr herunterhing, als das linke. Ferner klagte sie über Schmerzen in der linken Hüfte; auch will sie erst doppelt gesehen haben. „Es schwamm ihr vor den Augen." Sie konnte schlecht laufen wegen des linken Beines. 3 oder 4 Wochen später bekam sie taubes Gefühl in der rechten Fußsohle; sie konnte die Hüfte noch heraufziehen und ohne Stütze gehen. Es soll ihr aber „sehr wacklig" gewesen sein, dabei hatte sie Schmerzen oben im Rückgrat, nicht in einer bestimmten Höhe, und in beiden Beinen dauernd oben auf der Vorderseite, jedoch „nie unter der Haut". Periode regelmäßig. Partus am 24. Januar 1905. Kind lebt gesund. Will nie an Ausschlag der Haut gelitten haben.

Pat. ist in gutem Ernährungszustand, von gesunder Gesichtsfarbe und mittelgroßer Gestalt. Sichtbare Schleimhäute normal gerötet, viele Aknepusteln, keine Narben.

Hals o. B.

Thorax: Symmetrischer Bau, Klavikulargruben beiderseits gleich, Atemexkursionen mäßig, Drüsen nirgends vergrößert.

Lungen: Perkussionsschall überall gleich sonor, Atmungsgeräusch vesikulär. R. u. Lungengrenze oberer

Rand der 6. Rippe, h. Lungengrenze 11. Brustwirbel, Lungen gut verschieblich, Atmung regelmäßig.

Herz: Dämpfung nach oben, unterer Rand der 4. Rippe und nach rechts linker Sternalrand, Spitzenstoß fühlbar im 5. I.-K.-R. Herztöne rein. Puls o. B.

Abdomen: Nicht aufgetrieben. Striae sind vorhanden. Bauchmuskeln gut bewegt, nirgends besteht Druckempfindlichkeit. Urin: Eiweiß —, Zucker —. Magen: Keine Vergrößerung nachweisbar, keine Plätschergeräusche. Leber und Milz nicht vergrößert.

Reflexe: Pupille links reagiert etwas auf Licht, rechte Pupille weiter als die linke, reagiert nicht auf Lichteinfall, nicht auf Konvergenz.

Sensibilität: normal.

Motilität: Die Bewegung der Beine ist rechts und links schwach, aber alle Bewegungen in allen Gelenken sind aktiv und passiv möglich. Facialis rechts paretisch. Falten rechts flacher als links. Bauchdeckenreflexe fehlen links, rechts angedeutet, Fußsohlen und Babinsky 0. Achillessehnenreflexe 0. Blase, Mastdarm intakt, Patellarreflexe 0, Gang paretisch, Oberschenkel wird nur mit Mühe gehoben.

Augenbefund (Augenklinik) am 2. September: Ophthalmoplegie interna, vielleicht infolge luetischer Kernaffektion. Ophthalmoskopischer Befund normal. Ord.: Einspritzung von Merkuriolöl 3 Teilstriche.

7. September 1907. Pat. steht auf, klagt über Schmerzen im linken Bein, auch rechts, dabei fühlt sie jede Berührung gut.

9. September. Einspritzung von Merkuriolöl.

11. September. Pat. klagt über Schmerzen in den Beinen und im Rücken.

12. Sept. Pat. klagt fortgesetzt über heftige Schmerzen, die im Rücken beginnen und um den Körper herumziehen.

14. September. Einspritzung von Merkuriolöl wird jeden 4. Tag wiederholt. Aktive Bewegungen der Beine werden schwächer.

18. September. Sensibilitätsprüfung: Pat. lokalisiert auch leiseste Berührungen genau, unterscheidet prompt Schmerz und Berührung, Temperatursinn ist nicht gestört. Tastkreise: Patella links 40, rechts 50. Große Zehe links 12, rechts 12, Unterschenkel außen links 10, rechts 12. Untersuchung wird abgebrochen, da Pat. nicht aufmerksam ist.

23. September. Pat. klagt über heftige Schmerzen im Rücken in der Höhe des letzten Brust- und 1. Lendenwirbels, rechts der Wirbelsäule besteht ausgesprochene Druck- und Schmerzempfindlichkeit; diese Schmerzen strahlen aus in die linke Wade. Gelegentlich taubes Gefühl in den Fußsohlen.

3. Oktober 1907. Pat. kann ohne Hilfe nicht mehr gehen. Schmerzen im Rücken haben nachgelassen, nur noch in den Füßen vorhanden, namentlich an den Fußsohlen. Patellarreflexe, Fußsohlenreflexe, Achillessehnenreflexe, Babinsky 0.

14. Oktober. Versuch zu gehen mißlingt, Pat. muß gestützt werden, steht dann ohne Unterstützung unter leichtem Schwanken ziemlich aufrecht. Beim Schließen der Augen tritt heftiges Schwanken ein, Pat. fällt. Im Bette ist es Pat. nicht möglich, die Beine zu heben oder anzuziehen. Ataxieprobe daher für untere Extremitäten unmöglich. Passiven Bewegungen der Beine wird ein ganz leichter Widerstand entgegengesetzt. Die Muskulatur ist schlaff.

Sensibilität: Anfassen der Beine wird als schmerzhafter Druck oberhalb des Fußgelenkes empfunden. An den Fußsohlen und an den Fußrändern wird Berührung als Schmerz empfunden, sonst ist die Sensibilität einschließlich des Temperatursinnes nicht gestört. Eine Probe mit dem Tasterzirkel ist nicht möglich (Unaufmerksamkeit). Pat. gibt an, bald besser, bald schlechter zu fühlen. Grobe Kraft rechts noch geringer als links, im ganzen sehr gering. Arme: Sensibilität frei. Keine Ataxie, kein Tremor. Pupille rechts lichtstarr, entrundet, links schwache Lichtreaktion. Rechter Bulbus tritt beim Fixieren von Gegenständen in Schielstellung nach außen. Nystagmus angedeutet. Ptosis rechts.

Störung in der Innervation der Gesichtshälfte (rechts). Nasolabialfalte rechts etwas verstrichen. Beim Fletschen der Zähne, Pfeifen uud Lachen bleibt die rechte gegen die linke Gesichtshälfte zurück. Zunge kommt gerade heraus, keine fibrilläre Zuckungen.

12. Oktober. Hat am 3. und 8. Oktober je eine Injektion von 0,1 Calomel erhalten. Befinden subjektiv besser. Beweglichkeit der Beine nimmt ab.

15. Oktober. Injektion von 0,1 Calomel, heute weniger schmerzhaft, als beim letzten Mal. Sensibilität: leise Berührungen werden an den Unterschenkeln nicht mehr wahrgenommen, stärkerer Druck aber deutlich.

18. Oktober. Bewegung der Beine nicht möglich, Patellarreflexe nicht auszulösen, Fußsohlenreflex angedeutet, kein Babinsky. Berührung der Fußsohlen wird als Schmerz empfunden, sonst die gleiche Anästhesie.

21. Oktober. Pat. klagt über Schmerzen in den Hüften und in den Beinen abwärts. Die Schmerzen werden als lanzinierend geschildert.

26. Oktober. Die spezifische Behandlung wird ausgesetzt, da ohne Nutzen. Bewegungen der beiden Beine nicht mehr möglich, leichte Atrophie der Muskeln, keine E.-A.-Reaktion. Bauchmuskeln werden innerviert. Blase und Mastdarm nicht gestört. Armbewegungen frei. Rechter Facialis immer noch etwas schwächer als der linke, aber nicht mehr so deutlich wie im Anfang der Behandlung. Sensibilität: leise Berührungen an den Unterextremitäten werden nicht gut empfunden und nicht genau lokalisiert. Schmerzempfindlichkeit, Kälte- und Wärmegefühl bei stärkerem Druck noch vorhanden. Lagegefühl fehlt. Tastkreise, soweit bei der Ungenauigkeit der Antworten zu prüfen möglich ist, vergrößert. Reflexe: Pupillen lichtstarr, Patellarreflexe 0. Fußsohlenreflexe, Achillessehnenreflexe 0, Bauchdeckenreflex vorhanden. Wirbelsäule auf Druck nicht empfindlich.

2. November. Sensibilität: einfache, leise Berührungen werden an den Beinen und am Leib nicht mehr wahrgenommen. Stärkerer Druck wird an den Unterschenkeln nicht, an den Oberschenkeln wahrgenommen, auch warm und kalt wird oben, ebenso wie Berührung, Druck und Schmerz unterschieden. Tastkreise nicht zu prüfen. Reflexe: Babinsky links einige Mal +, sonst fehlen an den Beinen die Reflexe. Bauchreflex rechts beide, links der untere fehlend, der obere vorhanden. Motilität: Beine nicht beweglich, nur das Becken. Hände frei. Aufrichten nicht möglich. Hirnnerven: Pupillen groß. Licht und Konvergenz starr, nicht ganz rund. Beim Konvergieren nach oben und beim Blick nach links Abweichen des rechten Bulbus nach außen, dabei Nystagmus.

6. November. Augenklinik: beide Pupillen licht- und konvergenzstarr. Rechter Bulbus weicht nach oben und außen ab (Trochlearis). Beide Bulbi zeigen Nystagmus, Bewegungen sonst intakt. Optikus beiderseits sehr blaß, aber noch keine ausgesprochene Atrophie. Sehschärfe herabgesetzt.

15. November. Stat. idem. Klagt über Schmerzen in den Beinen und Hüften. Inkontinenz der Blase und des Mastdarms.

21. November. Seit gestern ist eine von der Kranken bemerkte Parese beider Arme aufgetreten, die Sensibilität ist nicht beschränkt.

24. November. Die Parese der Arme ist deutlicher geworden. Pat. klagt über Schmerzen in den Armen, nicht mehr in den Beinen, dagegen über heftige Kopfschmerzen, namentlich im Nacken und bei Bewegungen des Kopfes. Sensibilität wegen der Unaufmerksamkeit der Kranken sehr schlecht zu prüfen, doch scheint eine Herabsetzung der Empfindlichkeit bis an den Hals vorhanden zu sein.

25. November. Pupillen sehr weit, rechte größer als linke, lichtstarr, konvergenzstarr. Leichte Ptosis rechts mehr

als links. Kein Doppelsehen. Linker Bulbus ziemlich gut beweglich. Nystagmus deutlich. Decubitus an der rechten Hacke. Fußsohlen-, Achillessehnen-, Kniesehnenreflexe 0, Babinsky 0. Fußsohlenberührung ruft leichte Kontraktion des Oberschenkelquadrizeps hervor. Bei Schmerzreizung der Fußsohlen deutlicher Plantarreflex. Sensibilitätsprüfung: Unempfindlichkeit beider Beine. Bauchreflexe fehlen. Sensibilität am Bauch bis $^1/_2$ zwischen Nabel und Symphyse intakt. Finger können bewegt werden. Ellbogen-, Schulterbewegungen möglich, aber in ganz geringem Grade. Beim Husten: Bauchmuskeln kontrahiert, Atembewegungen normal. Schmerzen im Nacken. Kopfbewegungen: Erhebung eben möglich, Drehen nur langsam. Inkontinentia Urinae et alvi. Nates und Kreuzbein zeigen leichte bläuliche Verfärbung.

27. November. Sensibilitätsprobe ergibt an den unteren Extremitäten und dem Bauch bis zu einer oberhalb des Nabels ziemlich grade quer verlaufenden Linie ausgesprochene Anästhesie.

30. November. Pat. klagt über Schmerzen im linken Unterschenkel und im Knie. Veränderungen am Knie äußerlich nicht nachzuweisen. Keine Schwellung.

2. Dezember. Pat. klagt über Kopfschmerzen, die Schmerzen in der rechten Halsseite haben nachgelassen. Pat. kann den Kopf heben und auch nach links und rechts drehen. Sensibilität am Kopf und Hals ist nicht gestört. Bewegungen der Arme sind nicht möglich. Sensibilität der Arme o. B. Die Sensibilitätsstörung am Bauch und Beinen wie bisher.

13. Dezember. Pat. klagt über Kopfschmerzen, besonders in der Scheitelgegend. Phenacetin 0,5.

14. Dezember. Husten möglich. Klagen über Kopfschmerzen. Augenerscheinungen unverändert. Sensorium frei.

15. Dezember. Seit heute Morgen Anfälle von Bewußtseinstrübung. Pat. schreit heftig auf, spricht dann wieder

leise vor sich hin. Keine Temperatursteigerung. Lungen sind frei.

16. Dezember. Temperatursteigerung anscheinend infektiöser Natur (Decubitus). Komplette Lähmung der Arme und Beine, auf Reize keine Äußerungen, nur beim Versuch die Augen zu öffnen erfolgt Verziehung des Gesichts, besonders ist der linke Facialis hierbei beteiligt.

17. Dezember. Pat. ist dauernd benommen, murmelt unverständliche Laute. Nachmittags 5 Uhr Exitus.

Sektion 17. Dezember 1907.

Pleura der linken Lunge glatt, hinten unten blaßbraunrot, Oberlappen rötlichgrau, lufthaltig; Unterlappen in den vorderen zwei Dritteln hellbräunlichrot, lufthaltig, leicht ödematös, hinten unten rotbraun, zähe, luftarm bis luftleer. Die Bronchien dieser Strecken mit zähem, gelben Eiter gefüllt; die oberen Bronchien bleich und glatt. Lungenarterie glatt. Bronchialdrüsen mittelgroß, schwarz. Rechte Lunge frei, Ober- und Mittellappen rötlichgelb, lufthaltig, Unterlappen hellbräunlichrot, lufthaltig, unbedeutend ödematös. Bronchien, Lungenarterie, Bronchialdrüsen wie links.

Zunge bleich, glatt, ebenso der weiche Gaumen. Tonsillen leicht vorspringend, bleich. Pharynx, Ösophagus, Kehlkopf, Trachea bleich und glatt. Schilddrüse etwas groß, gelblichgrau mit leichtem Gallertglanz. Aorta unbedeutend weißgestreift, 42. Aszendens 52 mm; zwei linsengroße Blutaustritte in der Scheide der letzteren. Herz klein, 80 : 80 mm; Epicard glatt, etwas fetthaltig. Milz etwas groß, 126 : 70 mm; Kapsel glatt, Substanz zähe, blaßbraunrot; flache doppelsticknadelkopfgroße Substanzinsel zwischen schmalen, dunkelrotbraunen Streifen. Gallenblase frei, in ihr braune, ziemlich dünne Galle, die Wand zart.

Leber mittelgroß, 204 : 230 : 170 mm; rechter Lappen 112 : 65 mm; Kapsel glatt, Substanz mäßig fest, blaßbraunrot, Läppchen eben unterscheidbar, sehr geringer Fettbeschlag.

Cökum rechts, den Beckeneingang deckend. Wurmfortsatz 93 mm, offen, ziemlich derbe graubraune Kotzylinder im Innern. Uterus etwas nach links, Douglasfalten scharf; fadendünner Bindegewebsstrang zwischen Vorderfläche des Rektums und hinterer Fläche des Uterushalses unterhalb der Douglasfalte.

Duodenum bis dritten Lendenwirbel. Im Magen sehr wenig bräunlichgelbe, trübe Flüssigkeit, Schleimhaut bleich, glatt; Pylorus 64 mm. Pankreas mäßig groß, Läppchen deutlich. Gallengang 10 mm. Einmündung des Cysticus 50 hinter der Papille. Im Duodenum und oberen Dünndarm braungrauer, dünnschleimiger Inhalt, Schleimhaut bleich, glatt. Der gleiche Befund im unteren Dünndarm. Kleine Sugillationen im Ileumende, Klappe glatt, diese sowie das Cökum mit dunkelbraunroter, stellenweise sugillierter Schleimhaut. Geballter, hellbrauner Kot im Cökum und Dickdarm, die Schleimhaut weiterhin bleich. Linke Nebenniere mittelgroß, Rinde graurot, Mark grauweiß. Linke Niere mäßig groß, Kapsel zart, Oberfläche glatt. Substanz mittelfest, Rinde hellbraunrot, Mark dunkelrotbraun, scharf abgesetzt. Becken und Kelche bleich und glatt. Rechte Nebenniere mittelgroß, Rinde graugelb, Mark rotbraun. Kapsel der rechten Niere zart, glatt, die Niere wie links, Ureter 7 mm. Mehrere Exostosen der oberen Dorsalwirbelkörper. Im Rektum gelbbraune Kotballen, Schleimhaut sehr bleich, glatt.

Blase ziemlich zusammengezogen, wenig grau-gelber, trüber Harn im Innern, vereinzelte kleine Varices der blassen Schleimhaut. Mehrere breit aufsitzende, erbsengroße Follikel im Scheideneingang, ein zweiter, etwas kleinerer weiter oben in der Scheide, diese selbst quer gerunzelt, blaßbläulich-rot, oben blasser, rötlichtrüber Inhalt. Uterus mäßig groß, Serosa glatt, Muttermund quer, auf ihm zäher, blasser Schleim. Die Uterusschleimhaut im Hals und Körper bleich und glatt. Bis halblinsengroße Follikel unter der Serosa des linken, rotbraunes, mit rotgelbem Streif in der Mitte versehenes

Corpus luteum unter der Oberfläche des rechten Eierstockes. Rückenmark und Gehirn.

Die Rückenmarkshöhle von der voluminösen Dura spinalis fast ausgefüllt. Die Dura mitteldick, stellenweise mit der unterliegenden Arachnoides lose verwachsen, letztere und die unterliegende Pia von gelbweißen, flachen Neubildungen, die im Bereich des Halsmarkes deutlicher, weiter unten nur undeutlich von der ödematösen, leicht weißlichtrüben Pia sich abhebend, in ganzer Länge unregelmäßig, aber dicht durchsetzt. Halsmark oben von gelbweißen Neubildungen umlagert, abgeplattet; Stränge weiß, graue Substanz blaßgelblichgrau. Das obere Dorsalmark etwas weich, leicht gequollen, feucht, glänzend; die dorsale Pia bis auf 3 mm verdickt, gelbgrau; Stränge weiß, graue Substanz blaßgelblichgrau. Im unteren Dorsalmark: die dorsale Hälfte des Rückenmarks verschmälert, verlängert; die Pia hier in einem Halbkreis von 4 mm dicker Neubildung durchsetzt; Stränge weiß, graue Substanz gelblichgrau. Lendenmark von gewöhnlichem Querschnitt, aber ringsum von hinten dickerer, vorn schmälerer, gelblichgrauer Neubildung umwallt; Stränge weiß, graue Substanz sehr bleich, blaßrötlichgelb.

Hypophysis mittelgroß, rötlichgelb. An der Eintrittsstelle des linken Okulomotorius in die harte Hirnhaut ein etwas blasser, erbsengroßer, graugelber Neubildungsknoten. Basale Dura bleich und etwas Leichengerinnsel führend; basale Arterien zart. Die Austrittsstelle des rechten Trigeminus mit graugelber, flacher Neubildung versehen. Symmetrische grauweiße Wülste längs der Innenfläche der beiden Hirnstiele; der rechte den Tractus opticus überragend, der linke ihn nicht erreichend. Die Pia des obersten Rückenmarks des verlängerten Markes, der Brücke bleich und glatt.

Hirnstiele bleich, Substantia nigra pigmentarm. Aquedukt mittelweit, 4. Kammer etwas weit, Ependym glatt, Striae fehlen. Der obere Viereckklappen des Kleinhirns

beiderseits mit flach verdickter, grauweißer Pia versehen, welche sich links weiter als rechts nach rückwärts erstreckt. Das unterliegende Kleinhirn eher etwas weich, das übrige Kleinhirn mäßig fest, Mark weiß, Rinde blaßgelblichgrau; gezahnter Kern bleich, scharf. Seitenkammern des Großhirns erweitert, das Ependym glatt; Plexus blaßrot, zart; im Innern rötliche, völlig klare Flüssigkeit. Flacher, halbschlehengroßer, graugelber Wulst am Anfang des rechten Gyrus fornicatus, ein zweiter am Hinterrande der rechten Orbitalwindung. Leichte Verdickung der Pia am medialen Ende der ersten linken Stirnwindung; kleine Vorsprünge auf der Sylvischen Fläche der ersten rechten Schläfenwindung. Ein größerer Wulst auf dem Hinterende der hinteren lateralen Orbitalwindung, kleinere längs der Sylvischen Fläche, längs des Schläfenlappens; letztere in etwas größerer Zahl. Das rechte Großhirn mäßig fest, Mark weiß, Rinde blaßgelblichgrau; die Pia an den unverdickten Stellen bei Vorsicht glatt abziehbar. Stammganglion bleich, Kapseln weiß. Die hintere Hälfte des rechten Hinterhorns obliteriert. Uncus dicker als normal, Unterhorn offen, erweitert; Ependym glatt, Hinterhorn links offen, Unterhorn erweitert, der Befund sonst beiderseits gleich.

Mikroskopischer Befund.

Zur mikroskopischen Untersuchung standen zur Verfügung: Schnitte aus dem Lumbal- und Cervicalteile des Rückenmarkes. An beiden Abschnitten zeigten die nach Hämatoxylin und Van Gieson gefärbten, in Alkohol fixierten und in Celloidin eingebetteten Präparate bezüglich der Geschwulst als solcher histologisch übereinstimmende Verhältnisse. Die Geschwulst setzt sich zusammen aus einander durchflechtenden Zügen und Strängen spindelförmiger Zellen mit schmalem Protoplasmaleib und chromatinarmen Kernen, die dort, wo sie quer getroffen sind, den Eindruck lymphocytärer Elemente machen; Riesenzellen,

Pigment führende Zellen wurden an den vorliegenden Schnitten durchaus vermißt. Zwischen diesen Zellsträngen fanden sich spärliche, aber stellenweise grobfaserige Züge kernarmen Bindegewebes, das stellenweise von hyaliner Beschaffenheit ist, namentlich dort, wo sich in der Nachbarschaft größere Gefäße finden. Die in den Schnitten vorhandenen, in der Struktur ihrer Wandung nicht nachweislich veränderten Gefäße sind stellenweise vollkommen ummauert von den Geschwulstmassen, deren Zugrichtung hier meist eine dem Gefäßverlauf parallele war, sodaß stellenweise Bilder entstehen, die durchaus an perivaskuläre Rundzelleninfiltrationen erinnern, indessen ist die Zugehörigkeit dieser Zellen zu der Geschwulst aus den vorliegenden Bildern ohne weitere Schwierigkeit zu folgern; ohne daß der exakte Nachweis gelang, fanden sich mehrfach Bilder, aus denen wohl gefolgert werden darf, daß die Geschwulstzellen hier die perivaskulären Lymphscheiden zur Fortwucherung benutzt haben. Stellenweise ist die Gruppierung der Geschwulstzellen um die in den Schnitten allerdings nicht sehr reichlich vorhandenen Gefäße vom kapillaren Typus eine so exquisite, daß oft Bilder entstehen, die an peritelialgebaute Geschwülste erinnern. Der Hauptcharakter der Geschwulst ist jedoch nicht ein solcher. Auf Grund der vorliegenden Untersuchung halte ich mich für berechtigt, die Geschwulst als exquisites Spindelzellensarkom zu erklären.

Zu bemerken wäre noch, daß ich in den vorliegenden Schnitten nur ganz gelegentlich auf eine Kernteilungsfigur stieß, und daß ich über den Ausgangspunkt der bereits weitentwickelten Geschwulst nichts auszusagen vermag. Schließlich ist noch der nahen Beziehung der Geschwulst zu den in einigen Schnitten vorhandenen Nervenwurzeln Erwähnung zu tun, deren Nervenscheiden streckenweise vollkommen von Geschwulstmassen ausgefüllt waren. Während demnach bezüglich des eigentlichen Geschwulstcharakters die beiden Rückenmarksabschnitte durchaus über-

einstimmten, bestand gegenüber dem Verhalten zur Rückenmarkssubstanz selber insofern ein Unterschied, als der Cervicalabschnitt vollkommen von Einwucherungen verschont geblieben ist, während im Bereiche des aus der Figur ersichtlichen Knotens sich nur einige auf Geschwulsteinbruch verdächtige Stellen fanden. Anders im Lumbalteile, wo an verschiedenen Stellen vom Rande her der Geschwulsteinbruch erfolgt ist, der auch hier außerordentlich charakteristischerweise in den perivaskulären Lymphspalten erfolgt ist, sodaß dieselben oft um das mehrfache des Gefäßlumens erweitert scheinen. Die Annahme, daß dieser an sich bei Berücksichtigung der vorhandenen Literatur nicht häufige Befund eine Folge des größeren Alters der Geschwulst in diesem Rückenmarksabschnitte ist, liegt ja recht nahe, zumal die klinischen Erscheinungen für diese Annahme sprechen.

Durch den pathologischen Befund werden die klinischen Symptome, die die Kranke darbot, völlig erklärt. Am wahrscheinlichsten hat die Geschwulstmasse ihren Ausgang von der Pia des Lendenmarkes genommen, daraus erklären sich die Schwäche der Beine und das Fehlen der Patellarreflexe als erste Symptome. Die zu gleicher Zeit aufgetretenen Erscheinungen am rechten Auge (Erweiterung der Pupille, Licht- und Konvergenzstarre) lassen zwei Möglichkeiten zu: entweder handelte es sich um spezifische Intoxikationen von der Neubildung ausgehend, die sich gerade auf die Augenmuskelnerven lokalisierten, oder die Neubildungsherde sind zu gleicher Zeit an verschiedenen Stellen aufgetreten und sind später konfluiert. Da die pathologische Untersuchung einen positiven Befund für die Erscheinungen an den Augen gegeben hat, so bin ich zur Annahme der zweiten Möglichkeit mehr geneigt. Übrigens stimmen die klinischen Erscheinungen mit denjenigen der pathologischen Untersuchungen überein. Es fragt sich nur, warum man zu Lebzeiten der Pat. keine sichere Diagnose stellen konnte.

Ein genaues Studium der Krankengeschichte gibt uns dafür eine Erklärung. Die Symptome, die sich im Anfang der Krankheit einstellten, konnten ganz gut für einen syphilitischen Prozeß im Rückenmark sprechen. „Die Kombination von Pupillen-Anomalien mit pastisch-paretischen Zuständen in den unteren Extremitäten ist ein relativ so häufiger Befund da, wo das Nervensystem unter syphilitischer Infektion seines Trägers gelitten hat", sagt Nonne. Diese Symptome waren bei unserer Pat. besonders ausgeprägt. Die Reizerscheinungen, heftige Rückenschmerzen kommen bei Rückenmarkslues auch oft vor.. Mit Recht hat man daher eine spezifische Behandlung unternommen. Andererseits waren keine typischen Symptome vorhanden, die für einen extramedullären Tumor sprachen. Wir sahen hier kein Übergreifen des Prozesses von einer Seite auf die andere, keine Brown-Sequardsche Lähmung; im Gegenteil, die Lähmung der beiden Beine stellte sich gleichzeitig ein, auch später Lähmung der Arme, so daß man sogar an eine aufsteigende aszendierende Myelitis denken konnte. Im allgemeinen war das klinische Bild so kompliziert, die Erscheinungen gingen so verwirrt durcheinander, die subjektiven Klagen der Pat. änderten sich von Tag zu Tag, daß eine sichere Diagnose unmöglich zu stellen war.

Zum Schlusse füge ich in tabellarischer Übersicht die bis jetzt bekannt gewordenen Fälle von diffuser Sarkomatose des gesamten Nervensystems und seiner Hüllen bei.

Es ist mir eine angenehme Pflicht, an dieser Stelle meinen Dank Herrn Geh. Med.-Rat Prof. Dr. Stintzing für die Anregung zu diesem Thema auszusprechen und Herrn Dr. Bennecke für die liebenswürdige Hilfeleistung beim Deuten des mikroskopischen Befundes.

Diffuse Sarkomatose des gesamten Nervensystems und seiner Hüllen.

Autor	Geschlecht	Alter	Pathol.-anatom. Befund	Störungen der Sensibilität	Störungen der Motilität	Reflexe	Vermischtes
Schröder, Monatsschrift für Psychiatrie und Neurologie, 1899	m.	26	Sarkomatose der gesamten Pia des Gehirns und Rückenmarkes. Übergreifen der Neubildungsmasse auf die Substanz des Gehirns, Rückenmarks, der Hirnnerven und Rückenmarkswurzeln	Keine Sensibilitätsstörungen	Parese des linken Armes, Atrophie der Interossei	Patellarreflex links fehlt, rechts schwach vorhanden	Beginn der Krankheit mit Kopfschmerzen im Hinterkopf. Vollständige Amaurose. Rhomberg'sches Phänomen
Busch, Deutsche Zeitschrift für Nervenheilkunde, Bd. IX	m.	9	Ausgebreitete Sarkomatose d. weichen Häute des zentralen Nervensystems. Geschwulstmasse im Kleinhirn	Keine Sensibilitätsstörungen	Schwankender Gang. Parese d. rechten Facialis	Rechter Patellarreflex erhöht	Häufiges Erbrechen und Benommenheit. Völlige Amaurose. Leichter Strabismus.

Autor	Geschlecht	Alter	Pathol.-anatom. Befund	Störungen der		Reflexe	Vermischtes
				Sensibilität	Motilität		
Foerster, Handbuch der pathol. Anatomie, 1863	m.	18	Sarkomgeschwulst im Zentrum des stark angeschwollenen Rückenmarkes, fast durch dessen ganze Länge sich erstreckend		Vollkommene Paraplegie		Höchste Abmagerung
Lenz, Beiträge zur patholog. Anatomie von Ziegler, Bd. XIX	m.	23	Das ganze Rückenmark ist von einer Röhre von oben bis unten umhüllt worden. Der Tumor geht zwar, was seine umfangreichsten Stellen anbetrifft, mehr spiralförmig ums Rückenmark herum, aber doch ist überall schon die Pia in Wucherung begriffen. Bei der Durchschneidung des Corpus callosum zeigt sich ein Knoten	Parästhesien waren in der rechten Hand und im rechten Bein vorhanden. Herabsetzung der Sensibilität an beiden Beinen, sowie an der rechten Rumpfhälfte und am rechten Arm	Schwäche in beiden Händen. Parese des rechten Beines. Später: Parese der oberen und eine vollständige Lähmung der unteren Extremitäten. Eine auffallende Schwäche der Zunge	Im Anfang: Patellarreflex beiderseits gesteigert, später nur rechts erhalten. Die übrigen tiefen Reflexe sind verschwunden	Am Rumpf zeigt sich eine Skoliose. Die Erkrankung begann mit Schmerzen im Rücken zwischen den Schulterblättern und in der Lendengegend. Klinische Diagnose: Tumor cerebri et medullae spinalis (multiple Sklerose?)

Autor	Geschlecht	Alter	Pathol.-anatom. Befund	Störungen der Sensibilität	Störungen der Motilität	Reflexe	Vermischtes
Schlesinger, Beiträge zur Klinik der Rückenmarks- und Wirbeltumoren	w.	36	Multiple Sarkomatose der Häute und des Markes		Paraplegie der unteren Körperhälfte: Blasen- und Mastdarmlähmung		Krankheitsdauer wenige Wochen. Decubibus Cystitis
Derselbe	m.	19	Tumor der Glandula pituitaria mit Infiltration der Meningen und Fortsetzung der Infiltration auf die hintere Peripherie des Rückenmarkes, stellenweise auf letzteres selbst. Diffuse Sarkomatose der Häute des Rückenmarkes und d. Medulla spinalis?	Oberflächliche Sensibilität an den Beinen, zuerst normal, später herabgesetzt. Parästhesie in den oberen Extremitäten	Parese der Beine, Blasen-Mastdarmstörungen. Parese der oberen Extremitäten	Fuß- und Patellarklonus. Cremaster und Bauchreflex fehlt	Beginn mit Kreuzschmerzen und Gürtelgefühl. Muskelatrophie in beiden oberen Extremitäten. Doppelsehen. Augenmuskellähmungen und Neuritis optica. Kontraktur der Muskeln an den unteren Extremitäten

Autor	Geschlecht	Alter	Pathol.-anatom. Befund	Störungen der		Reflexe	Vermischtes
				Sensibilität	Motilität		
Rindfleisch, Deutsche Zeitschrift für Nervenheilkunde, Bd. XXVI	w.	10	Eine diffuse Sarkomatose der Hirn- und Rückenmarkshäute und ein Tumor im Kleinhirn		Steifigkeit des Nackens und der ganzen Wirbelsäule. Stehen und Gehen unmöglich. Incontinentia urinae et alvi	Hautreflexe erhöht, Sehnenreflexe erloschen. Pupillen lichtstarr	Vollständige Amaurose. Krampfanfälle. Zuckungen in den Armen. Parese d. rechten Facialis. Klinische Diagnose schwankte zwischen tuberkulösem Meningitis und Hirntumor. Lumbalpunktion: starke Drucksteigerung, eigentümliches Gerinnsel
Derselbe	w.	21	Diffuse Sarkomatose der Hirn- und Rückenmarkshäute		Steifigkeit des Nackens	Erhöhte Sehnenreflexe an den unteren Extremitäten. Pupillendifferenz	Heftige Kopfschmerzen, Schwindelanfälle, Delirien, Erbrechen. Epileptiforme Anfälle. Stauungspapille. Lumbalpunktion: Gerinnsel mit großen Zellen und großen bläschenförmigen Kernen. Klinische Diagnose: Meningitis

Autor	Geschlecht	Alter	Pathol.-anatom. Befund	Störungen der Sensibilität	Störungen der Motilität	Reflexe	Vermischtes
Virchow, Virchows Archiv, XVI	m.	30	Diffuse Melanosarkome in der ganzen Ausdehnung der weichen Hirn- und Rückenmarkshaut		Nach wiederholten Anfällen von Bleikolik unvollständige Lähmung		Vollständige Amaurose
Richter, Prager med. Wochenschrift, 1886, No. 23	m.	9	Die weichen Hirnhäute am Rückenmarke, sowie im Gehirn waren verdickt, weißlich verfärbt		Steifigkeit der Nackenmuskulatur		Die Pat. stand nur 48 Stunden in der Beobachtung des Spitals. Vor dem Eintritte: Erbrechen, Konvulsionen, später Verlust des Sehvermögens. Klinische Diagnose war: Hydrocephalus cranius, Tumor cerebri
Westphal, Archiv für Psychiatrie, Bd. XXVI	w.	15	Anatomische Diagnose: Sarcoma teleangiectodes gangliarum magnorum sin. Arachnitis basilaris et spinalis sarcomatosa. Metastasen in den Lungen	Weist keine gröberen Störungen auf. Die Wirbelsäule ist schon bei leichter Perkussion sehr empfindlich	Lähmungserscheinungen an den Extremitäten sind nicht nachweisbar	Die Kniephänomene fehlen beiderseits	Die Erkrankung begann mit Krampfanfällen, Bewußtseinsverlust, Zungenbiß, Urindurchnässung. Am linken Auge Abducensparese, rechts Ptosis. Häufiges Erbrechen, Schwindelanfälle. Klinische Diagnose: Tumor cerebri

Autor	Geschlecht	Alter	Pathol.-anatom. Befund	Störungen der Sensibilität	Störungen der Motilität	Reflexe	Vermischtes
Hippel, Deutsche Zeitschrift für Nervenheilkunde, Bd. II, 1892			Sarkomatöser Tumor, entsprechend der rechten Kleinhirnhälfte, multiple Sarkome der Dura mater cerebralis, sowie der Pia, des Plexus choriod., des Gehirns und Rückenmarkes	Sensibilität intakt	Schwäche im Gebiete d. Kaumuskeln, sowie in der Muskulatur der unteren Extremitäten. Parese des rechten Facialis	Gesteigerte Sehnenreflexe	Die Erkrankung begann mit Schwindelanfällen, Erbrechen, Zuckungen in den Beinen. Skandierende Sprache. Ptosis rechts. Die klinische Diagnose wurde auf multiple Sklerose gestellt
Nonne, Deutsche Zeitschrift für Nervenheilkunde, Bd. XXI	w.	16	Mikroskop. Untersuchung: Überall zeigte sich die Pia ganz diffus infiltriert mit einer Zellenneubildung, welche von den Gefäßen ausging u. sich den Piabalken folgend in die Groß- u. Kleinhirnfurchen einerseits, in die Spalten des Rückenmarkes andererseits einsenkte. Der makroskopische Befund war absolut negativ		Ohne Hilfe konnte Pat. nicht stehen. Klonische Zuckungen in den oberen Extremitäten	Fehlen der Patellarreflexe. Pupillenreaktion sehr wechselnd; morgens reagieren sie garnicht, abends deutlich	Am Anfang klonische Bewegungen der unteren Extremitäten. Dann Schmerzen im Nacken, Kreuz, vollständige Amaurose, doppelseitige Lähmung des ganzen Okolomotrius. Klinische Diagnose wurde auf Tumor cerebri und Metastasen im Rückenmark gestellt.

Autor	Geschlecht	Alter	Pathol.-anatom. Befund	Störungen der Sensibilität	Störungen der Motilität	Reflexe	Vermischtes
Redlich, Jahrbücher für Psychiatrie, 1905	m.	33	Diffuse Geschwulstbildung der Pia mater an der Basis. Im Rückenmarke Verdickung und Trübung der Meningen	Hyperästhesie am ganzen Körper	Nackensteifigkeit. Schwanken beim Stehen und Gehen	Sehnenreflexe der oberen Extremitäten fehlend, sowie der Patellarreflexe. Pupillen reaktionslos	Die Erkrankung begann mit Stirnkopfschmerzen, Schwindel, Erbrechen. Später: Stauungspapille, Lähmung des r. Abducens. Vollständige Amaurose, Nystagmus. Diagnose: Tumorbildung im Gehirn mit diffuser Ausbrechung des Tumors in den Meningen
Schultze, Berl. klin. Wochenschr., 1880	w.	7	Multiple Sarkome, die im Kleinhirn, den Rückenmarkshäuten und im Rückenmark ihren Sitz hatten. Größte Ausdehnung zeigten die Geschwulstmassen in der Gegend der Lendenanschwellung	Sensibilität intakt	Motorische Lähmungen der unteren Extremitäten. Steifigkeit der Rücken- und Nackenmuskulatur	Reflexe intakt	Die klinischen Symptome haben sich im Anfange nur auf den cerebralen Tumor bezogen und auffallend ist die geringe Schmerzhaftigkeit zu verzeichnen

Autor	Geschlecht	Alter	Pathol.-anatom. Befund	Störungen der		Reflexe	Vermischtes
				Sensibilität	Motilität		
Schulz, Archiv für Psychiatrie, Bd. XVI	w.	16	Ein das ganze Rückenmark von der Cauda equina bis hinauf zum Halsmark in verschiedener Dicke ringförmig umschließendes Sarkom der Pia mater	Anfangs Sensibilitätsverlust der Arme, später auch der Beine	Im Beginn Lähmung der Arme, später Lähmung der Beine, Lähmung der Respirationsmuskeln. Blasenparese	Teilweise Aufhebung der Patellar- und Hautreflexe	Krankheit verlief unter dem Bilde einer gemischten Paralyse, teils descendes, teils ascendens acuta. Klinische Diagnose war akute Meningomyelitis
Sander, Deutsche Klinik, 1862	m.	39	Das Rückenmark war in seinem ganzen Verlauf von ganz schwarzen Strängen nicht nur umgeben, sondern auch durchsetzt, ebenso in der Substanz des kleinen Gehirns mehrere schwarze, ziemlich weiche, rundliche Geschwülste. Unter dem Mikroskop: Melanosarkome				Unter dem Bilde einer Tabes dorsalis Tod nach mehrjährigem Leiden

Autor	Geschlecht	Alter	Pathol.-anatom. Befund	Störungen der Sensibilität	Störungen der Motilität	Reflexe	Vermischtes
Cramer, Inaugural-Dissertation, Marburg, 1888	m.	40	Am ganzen Rückenmark treten zum Teil sehr umfangreiche Geschwülste vor. Unterhalb des Kleinhirns, an der unteren Fläche des Pons, am unteren Rande des Hirnschenkels erbsengroße Geschwülste. Mikroskopische Untersuchung: Angiosarkom mit hyaliner Entartung d. Gefäßwandungen	Ameisenkriechen im Unterschenkel. Sensibilitätsstörungen. Schmerzen im Kreuz	Parese der unteren Extremitäten. Ischuria Pardoxa	Fehlen aller Reflexe an den unteren Extremitäten	Schmerzen in der Wirbelsäule in der Gegend des vierten und fünften Dornfortsatzes. Doppelsehen. Es war klinische Diagnose auf Tumor gestellt
Schlagenhaufer, Kasuistische Beiträge zur path. Anatom. des Rückenmarks. Obersteiner Arbeit. Heft 7	w.	37	Primäres, kleinzelliges Sarkom des Halsmarkes mit Beteiligung des Kleinhirns und Infiltration der Meningen im Rücken und im Gehirn	Im Gesichte links Anästhesie	Der Gang ist cerebellar ataktisch	Sehnenreflexe: rechts sehr schwach, links gesteigert	Beginn der Krankheit mit einer Schwäche des rechten Beines. Abmagerung. Abnahme d. Sehvermögens. Bewußtseinsstörungen

Literaturangaben.

Leyden. Klinik der Rückenmarkskrankheiten, Bd. I.

Erb. Krankheiten des Rückenmarks (Ziemßensche Sammlung, Bd. I, II).

Bruns. Monographie über die Geschwülste des Nervensystems (Eulenbergs Realenzyklopädie, XX).

Rosenthal. Handbuch der Nervenkrankheiten.

Gowers und Horsley. Fall von Rückenmarksgeschwulst mit Heilung durch Exstirpation. Deutsch von Brandis.

Hasse. Krankheiten des Nervensystems.

Gowers. Lehrbuch der Nervenkrankheiten. Deutsch von Grube.

Pick. Rückenmarkstumoren und Geschwülste der Häute (Eulenbergs Realenzyklopädie).

Schlesinger. Beiträge zur Klinik der Rückenmarks- und Wirbeltumoren.

Bruns. Die Geschwülste des Nervensystems. Berlin.

Oppenheim. Lehrbuch der Nervenkrankheiten.

Virchow. Die Geschwulstlehre.

Nonne. Syphilis und Nervensystem.

Oppenheim. Beiträge zur Diagnostik und Therapie der Geschwülste im Bereiche des zentralen Nervensystems. Handbuch der praktischen Medizin, hrsg. von Ebstein, Bd. III. Die deutsche Klinik, hrsg. von Leyden, Bd. I.

Goldscheider. Über Chirurgie der Rückenmarkserkrankungen (Deutsche med. Wochenschrift, 1894).

Pfeifer. Zur Diagnostik der extramedullären Rückenmarkstumoren (Deutsche Zeitschrift für Nervenheilkunde, V).

Meyer. Zur Kenntnis der Rückenmarkstumoren. Deutsche Zeitschrift für Nervenheilkunde, XXII.

Schultze. Über Diagnose und erfolgreiche chirurgische Behandlung von Geschwülsten der Rückenmarkshäute. Deutsche Zeitschrift für Nervenheilkunde, XVI.

Rosenberg. Über pathologische Anatomie, Symptomatologie und Diagnostik der Rückenmarksgeschwülste. Inaug.-Dissertation. Straßburg.

Klebs. Beiträge zur Geschwulstlehre. Prager Zeitschrift für Heilkunde, 133.

Israel. Rückenmarkslähmung durch ein Chondrosarkom des VI. Brustwirbelkörpers. Operative Heilung. Berliner klinische Wochenschrift, 1903.

Strümpell. Beiträge zur Pathologie des Rückenmarks. Archiv für Psychiatrie, 1880.

Schmidt. Deutsche Zeitschrift für Nervenheilkunde, Bd. XXVI.

Nonne. Über diffuse Sarkomatose der Pia mater des ganzen Zentralnervensystems. Deutsche Zeitschrift für Nervenheilkunde, 21.

Derselbe. Über einen Fall von intramedullärem aszendierendem Sarkom. Archiv für Psychiatrie, Bd. XXXIII.

Förster. Handbuch der pathologischen Anatomie.

Oppenheim. Über einen Fall von Rückenmarkstumor. Berliner klinische Wochenschrift, 1902.

Schlagenhaufer. Kasuistische Beiträge zur pathologischen Anatomie des Rückenmarkes. Obersteiner Arbeiten, Heft 7.

Schiff. Über zwei Fälle von intramedullären Rückenmarkstumoren. Obersteiner Arbeiten, Heft 2.

Fränkel. Zur Lehre von den Geschwülsten der Rückenmarkshäute. Deutsche medizinische Wochenschrift, 1898.

Gaupf. Kasuistische Beiträge zur pathologischen Anatomie des Rückenmarkes und seiner Häute. Beiträge von Ziegler, Bd. II.

Esser. Über eine seltene Rückenmarkshautgeschwulst (Chromatophorom). Deutsche Zeitschrift für Nervenheilkunde, 1907.

Hirschberg. Chromatophoroma medullae spinalis. Virchows Archiv, 186.

Bruns. Klinische und pathologisch-anatomische Beiträge zur Chirurgie der Rückenmarkstumoren. Archiv für Psychiatrie, Bd. XXVIII.

Krause. Zur Segmentdiagnose der Rückenmarksgeschwülste. Berl. klinische Wochenschrift, 1901.

Schultze. Zur Diagnostik und operativen Behandlung der Rückenmarkshautgeschwülste. Mitteilungen aus den Grenzgebieten der Medizin und Chirurgie, Bd. XII.

Müller. Beitrag zur pathologischen Anatomie der Tumoren des Rückenmarks und seiner Häute. Deutsches Archiv für klinische Medizin, Bd. LIV, 1895.

Lilienfeld-Benda. Über einen Fall von multipler metastatischer Karzinose der Nerven- und Hirnhäute. Berliner klinische Wochenschrift, 1901, No. 27.

Dobbertin. Beitrag zur Kasuistik der Geschwülste. Beiträge von Ziegler, Bd. XXVIII.

Rokitansky. Ein ausgezeichneter Fall von Pigment-Mal mit ausgebreiteter Pigmentierung der inneren Hirn- und Rückenmarkshäute. Allgem. Wiener mediz. Zeitschrift, 1861.

Lebenslauf.

Ich bin am 7. September 1882 in Odessa geboren. Im Jahre 1896 kam ich auf die „Kaiserliche Kommerzschule“ zu Odessa, die den Oberrealschulen gleichgestellt ist, die ich im Jahre 1903 absolviert habe. Im Jahre 1908 bestand ich die Prüfung im Lateinischen am humanistischen Gymnasium zu Odessa.

Im Jahre 1904 wurde ich als Studierender der Naturwissenschaft an der Universität Leipzig immatrikuliert und verblieb da ein Semester. Im Jahre 1904 wurde ich als Studierender der Medizin an der Universität zu Jena immatrikuliert, wo ich meine Studien bis heute fortsetze.

Während des Sommersemesters 1908 famulierte ich an der medizinischen Poliklinik.

M. Wulach.

Cervicalmark

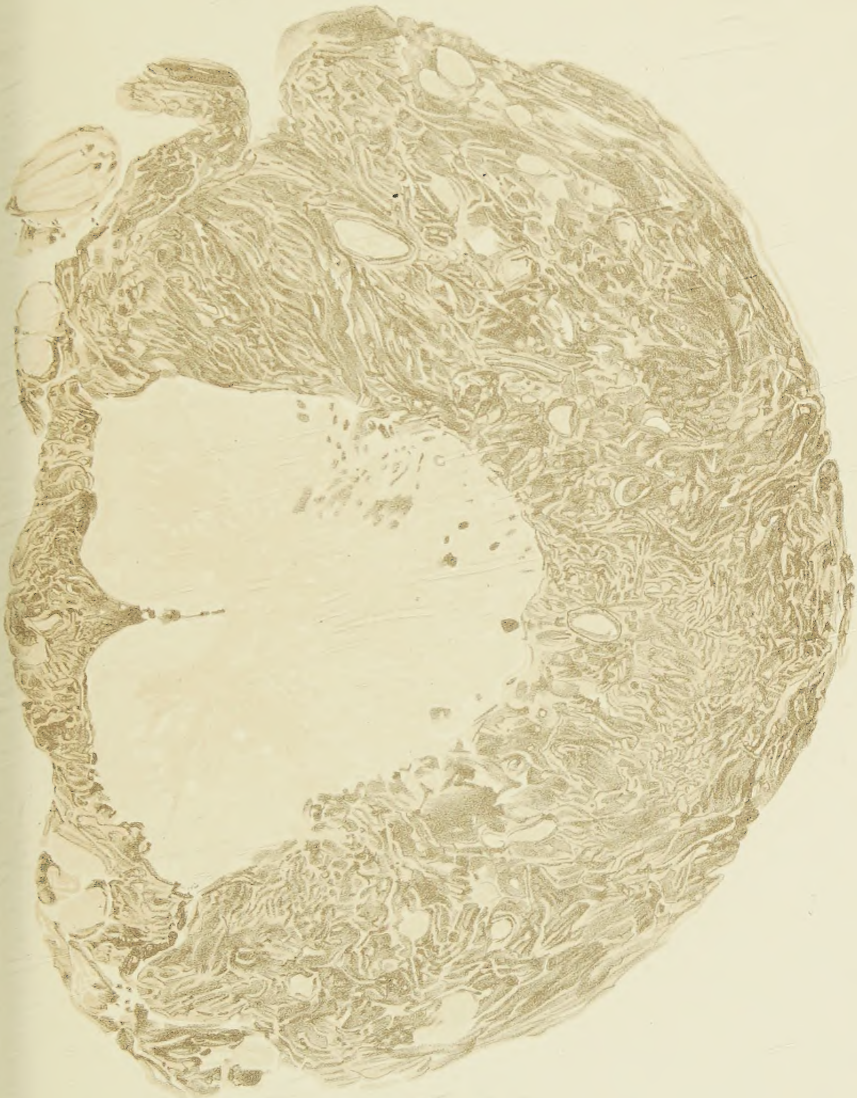

Lumbalmark

Vopelius in Jena.

Lith. Anst. v. Johannes Arndt, Jena.